

# Forse blaren op beide voeten

**E**en 68-jarige patiënt bezocht onze polikliniek met forse, pijnlijke blaren op beide voeten. Hij heeft drie dagen tevoren, vanwege chronische eczeemklachten, met beide voeten in een Chinees kruidenbadje gezeten (foto 1). Twee uur hierna is hij onder de zonnebank gegaan. De volgende dag werden zijn voeten rood, nog een dag later trad blaarvorming op. Onderzoek toonde erytheem van beide voeten en zwelling van de tenen en forse bullae van 1 tot 18 cm (foto 2).

Onze diagnose was fytofotodermatitis. Behandeling – ontlasten van de blaren, compressie met buisverband en indrogen met zinkolie – leidde tot spoedige verbetering en na vier weken was volledige wondgenezing bereikt.

Fytofotodermatitis is een fototoxische inflammatoire reactie van de huid op fotosensitizers en ultraviolet licht (in zonlicht

of zonnebank).<sup>1</sup> Beruchte veroorzakers van fytofotodermatitis zijn de furocoumarinen in planten, zoals in (reuzen)berenklauw, limoen, ficus en wijnruit. Fytofotodermatitis begint typisch 24 uur na blootstelling, de piek is na 24-72 uur.<sup>2</sup> Eerst wordt de huid rood, met jeuk en branderig gevoel, meestal volgen blaren. Na genezing kan huidverkleuring of verlittekening optreden. Behandeling in acute stadium bestaat uit blaar-/wondverzorging (ontlasten, indrogen, voorkomen van infectie) en potente corticosteroidcrème.<sup>1,2</sup>

Naast de reguliere geneeskunde zijn er altijd alternatieven geweest, ook voor huidpatiënten.<sup>3</sup> Regulier en alternatief hebben gemeenschappelijk dat beide niet altijd veilig zijn.<sup>4</sup> ‘Baat het niet dan schaadt het niet’ geldt niet altijd, ‘voorkomen is beter dan genezen’ of ‘bezint eer ge begint’ wel. In ieder geval heeft deze patiënt zijn lesje geleerd. ■

## contact

hansalkemade@gmail.com  
cc: redactie@medischcontact.nl

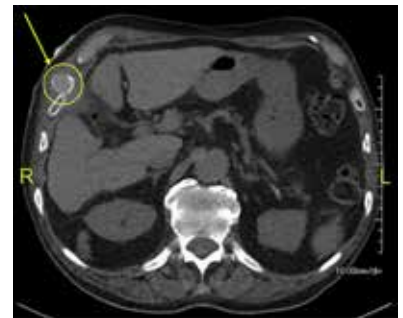
## web

De voetnoten vindt u bij deze casus op [medischcontact.nl/gezien](http://medischcontact.nl/gezien).

## Heeft u ook een interessante casus voor deze rubriek?

Stuur tekst (max. 300 woorden) en beeld naar [redactie@medischcontact.nl](mailto:redactie@medischcontact.nl).

## Wat ziet u?



Een 88-jarige patiënt heeft een fistel overgehouden aan een tijdelijke percutane galblaasdrainage. Er is sprake van recidiverende pijn rechtsboven in de buik. Wat ziet u op de CT-abdomen?

U kunt reageren op [medischcontact.nl/watzietu](http://medischcontact.nl/watzietu).



Het antwoord vindt u volgende week in Medisch Contact.

