

dr. Kees Hein Woldendorp

revalidatiearts, Revalidatie Expertise Centrum voor Muziek & Dans, vicevoorzitter Nederlandse Vereniging voor Dans- en MuziekGeneeskunde.

Als uw casus wordt gepubliceerd, ontvangt u van ons het boek **Besturen in een doktersjas** van Marcel Levi.

De pijnlijke hand van een gitarist

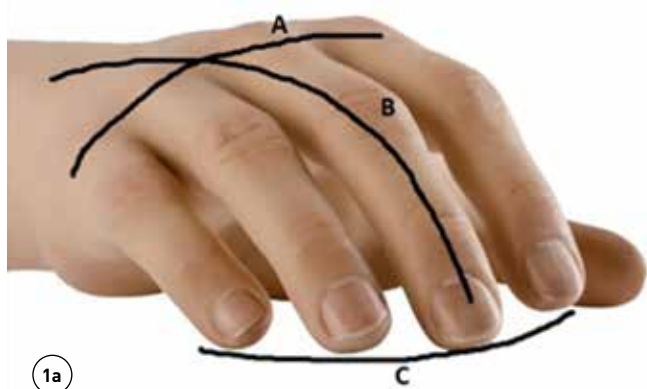
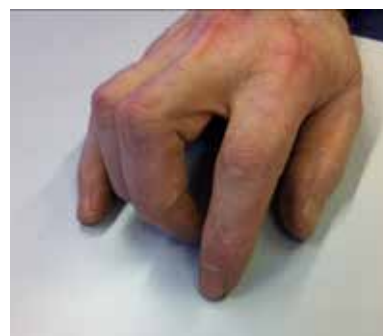Een 45-jarige professioneel gitarist komt op het spreekuur voor musici omdat hij al jarenlang pijn en tintelingen heeft in zijn rechterhand. Zijn klachten belemmeren het spelen steeds meer en zijn carrière staat op het spel. De voorgeschiedenis vermeldt, zoals bij veel musici, schouder- en lagerugklachten. Hij denkt niet dat de klachten en de voorgeschiedenis samenhangen. Hij heeft al diverse medisch specialisten en fysiotherapeuten bezocht, maar zonder resultaat. Röntgendiagnostiek van de hand en emg-onderzoek van de

n. ulnaris (ter hoogte van de sulcus olecrani) en de n. medianus (bij de m. supinator en de carpale tunnel) laten geen evidente afwijkingen zien.

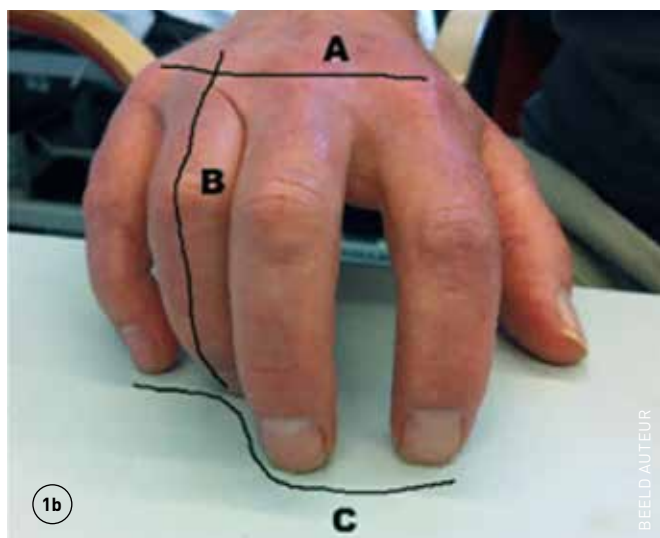
Pijnklachten van de bovenste extremiteit (PBE) komen veel voor bij muzikanten, die

hun lichaam tot het uiterste inzetten om spectaculaire muziekprestaties neer te zetten. Muziek waar u en ik dan van mogen genieten.

Bij musici kunnen kleine afwijkingen of verstoringen grote gevolgen hebben. Kennis van de specifieke fysieke vereisten voor het musiceren op professioneel niveau is dan ook belangrijk in de onderzoekfase. Het spontane bewegingsgedrag kan dan belangrijke informatie opleveren. De hand op een onderzoekstafel neerleggen gebeurt normaal gesproken met een ontspannen hand met intacte handbogen (zie foto 1a). De hand neerleggen zoals in foto 1b kan niet anders dan met spanning plaatsvinden. Er is een overactiviteit van de vingerflexoren van digiti 3 en 4 en de intrinsieke handmusculatuur zoals te zien is in de ruimte tussen het 2de en 3de MCP-gewricht. De spiercoördinatie in de hand is verstoord. Lopend onderzoek vanuit ons centrum onder professionele musici wijst op een correlatie tussen verstoorde handbogen, spierkrachtvermindering en PBE bij musici. Met gerichte handtherapie én training van de stabiliteit van de rug en schoudergordel verdwenen de klachten in de loop van enkele weken. Patiënt is weer volledig aan het optreden. ■



1a



1b

BEELD AUTEUR

1a: intacte handbogen. 1b: verstoorde handboog (A= transversale handboog, B= longitudinale handboog, C = distale handboog).

contact

woldendo@planet.nl;
cc: redactie@medischcontact.nl

Heeft u ook een interessante casus voor deze rubriek?

Stuur tekst (max. 300 woorden) en beeld naar redactie@medischcontact.nl.

Deze casus is een prelude op de speciale uitgave over muziek die volgende week verschijnt.