

Ruud Verhees

destijds coassistent kindergeneeskunde, Universiteit Maastricht, nu huisarts in opleiding Universiteit Maastricht

drs. Rolf Pelleboer

kinderarts, Catharina Ziekenhuis Eindhoven

drs. Frits Jansen

radioloog, Catharina Ziekenhuis Eindhoven

Een neonaat met cysten in een cyste

Bij een vrouw met zwangerschapsdiabetes werd op de 20-wekenecho een cysteuze afwijking links in het abdomen van het kind vastgesteld. Perinataal deden zich geen complicaties voor en lichamelijk onderzoek van de pasgeborene toonde geen bijzonderheden. Eén dag post partum werd op de echo de bekende cyste van inmiddels 37x30x44 mm. ter hoogte van het linkerovarium gezien. Deze simpele cyste bevatte tevens drie perifere dochtercysten: het *daughter cyst sign* (figuur 1).

Congenitale ovariële cysten ontstaan als gevolg van hormonale stimulatie van primordiale follikels. De belangrijkste complicatie is een ovariële torsie met necrose tot gevolg. Het *daughter cyst sign* kan ontstaan als follikels in de wand van de hoofdcyste tot rijping komen. Het is in 2000 voor het eerst beschreven door Lee e.a.¹ Ovariële cysten zullen eerder en frequenter in beeld worden gebracht omdat nu standaard een 20-wekenecho wordt gedaan. Daarmee zal het *daughter cyst sign* (al dan niet tijdens follow-up) vaker herkend worden. Het *daughter cyst sign* is pathognomonisch voor een simpele ovariële cyste. Het is belangrijk om dergelijke cysten te herkennen, aangezien zij meestal spontaan in regressie gaan en geen chirurgische interventie behoeven.^{1 2}

Gedurende de follow-up bleef het kindje klachtenvrij en toonde de cyste snelle regressie: na twee maanden was het volume met ruim 95 procent afgenomen en mat de cyste nog slechts 19x10x10 mm. Eén jaar later was deze cyste echografisch niet meer zichtbaar. ■

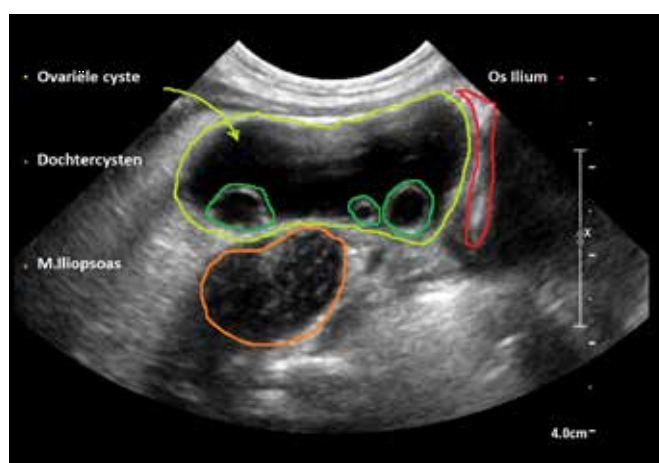
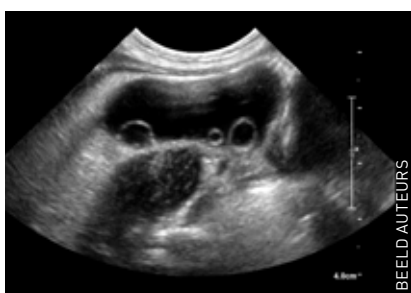contact

verhees.ruud@gmail.com
cc: redactie@medischcontact.nl

De voetnoten vindt u bij deze casus op medischcontact.nl/gezien.

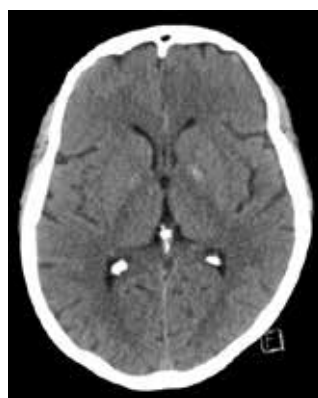Heeft u ook een interessante casus voor deze rubriek?

Stuur tekst (max. 300 woorden) en beeld naar redactie@medischcontact.nl.



- 1 echografie van de ovariële cyste met daarin meerdere intern wandstandige kleine dochtercysten.
- 2 echografie met beschrijving van de structuren.

Wat ziet u?



Een 68-jarige vrouw zonder relevante voorgeschiedenis wordt doorgestuurd naar de spoedeisende hulp omdat haar gedrag was veranderd en ze af en toe door haar rechterbeen zakte. Wat ziet u?



U kunt reageren op medischcontact.nl/watzietu. Het antwoord vindt u volgende week in Medisch Contact.