

Sean Retra
destijds anios dermatologie,
Catharina Ziekenhuis Eindhoven

Laura Snetselaar
masterstudent geneeskunde,
Maastricht University

Charles Henquet
dermatoloog, Catharina Ziekenhuis
Eindhoven

Als uw casus
wordt gepubliceerd,
ontvangt u van ons het
boek **Besturen in een
doktersjas** van
Marcel Levi.

Een 98-jarige vrouw met jeukklachten

Een 98-jarige patiënte kwam op de polikliniek dermatologie vanwege aanhoudende jeukklachten. De pruritus werd eerder geduid als een asteatotisch eczeem (uitdrogingsseczeem), die persisteerde ondanks adequate topicale behandeling. Tijdens het lichamenlijk onderzoek observeerden wij één opvallende nummulaire, erythemateuze plaque op haar abdomen met centraal een gangetje met aan het uiteinde hiervan een 'deltasign'. Er werd hiervan een huidschraapsel afgenomen, dat beoordeeld werd met een kaliloogpreparaat. Onder de microscoop vonden wij

scabiësmijten en -eitjes. De vrouw werd succesvol behandeld met permetrine 5% crème. Ze woont alleen thuis en ontvangt thuiszorg en huishoudelijke hulp. In haar omgeving had niemand jeukklachten. De besmettingsbron bleek helaas niet te achterhalen.

De scabiësmijt vestigt zich in de epidermale en dermale huidlaag. De mijten graven zich door de huid met behulp van een secreet, die in combinatie met de uitwerpselen, de eitjes en het oppervlak van de mijt zelf, wordt gedacht de symptomen te verklaren als een type-IV-overgevoelighedsreactie. De jeuk uit zich vaak typisch 's nachts. Klinisch vinden we doorgaans gangetjes, (geëxcorieerde) papels en dermatoscopisch het 'deltasign', dat de scabiësmijt in de huid aantoonst en daarmee de diagnose ondersteunt. Besmetting vindt hoofdzakelijk plaats door langdurig (vijftien minuten of langer) direct huid-op-huidcontact of herhaaldelijk intensief lichamenlijk contact.

De behandeling van scabiës bestaat enerzijds uit het eenmalig behandelen van de geïnfecteerde patiënt en huisgenoten en/of familiesleden middels topicaal permetrine crème en/of oraal ivermectine. Zwangere vrouwen en kinderen onder de 2 maanden worden behandeld met het benzylbenzoaatsmeersel. De behandeling kan zo nodig herhaald worden na zeven à veertien dagen. Anderzijds bestaat de behandeling uit het saneren van de omgeving. Het juist uitvoeren van deze hygiënemaatregelen is doorgaans van doorslaggevend belang om een recidief scabiësinfectie te voorkomen. ■

← Kaliloogpreparaat van huidschraapsel met in a. drie scabiësmijten (aangeduid met *) en groepje opgebroken scabiëseitjes (aangeduid met ^) en in b. vijf intacte scabiëseitjes (één eitje aangeduid met -).

contact

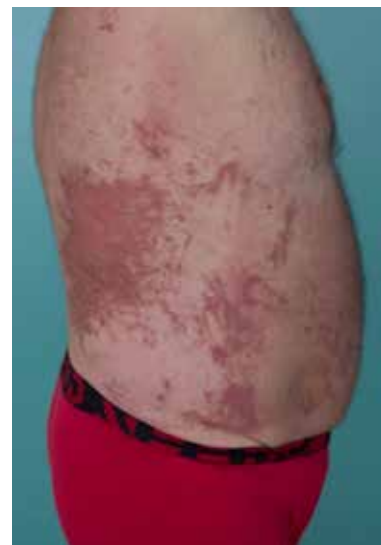seanretra@gmail.com
cc: redactie@medischcontact.nl

Heeft u ook een interessante casus voor deze rubriek?

Stuur tekst (max. 300 woorden) en beeld naar redactie@medischcontact.nl.

De voetnoten vindt u bij deze casus op medischcontact.nl/gezien.

Wat ziet u?

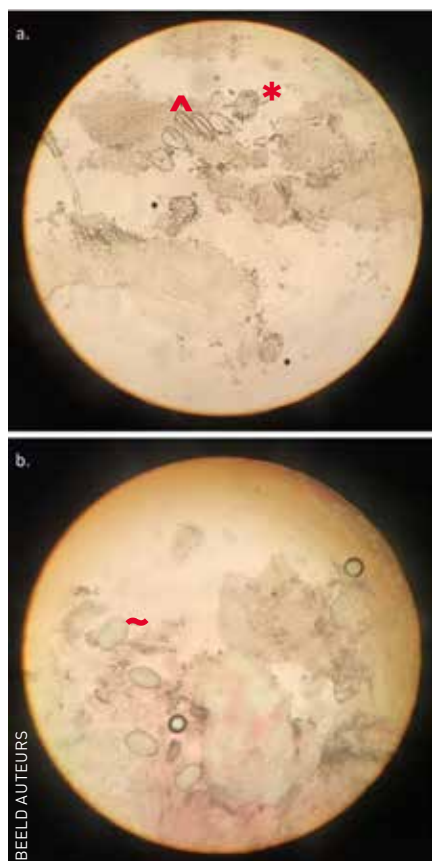


Een 48-jarige man heeft vijf dagen geleden in de zon in de tuin gewerkt, in zijn korte broek en met ontbloot bovenlijf. Sindsdien heeft hij jeuk. Wat ziet u?

U kunt reageren op medischcontact.nl/watzietu.



Het antwoord vindt u volgende week in Medisch Contact.



BEELD AUTEURS