Marissa Cloos-van Balen
aios interne geneeskunde, LUMC, Leiden

Jelmer Vahl
longarts, HMC-Antoniushove, Den Haag

Onno Henneman
radioloog, HMC-Bronovo, Den Haag

Misselijk en benauwd na braken

Op de SEH komt een man van 78 jaar met alcoholabuses en een coronary-artery bypass graft (CABG) in de voorgeschiedenis. Hij klaagt over misselijkheid en braken, waarna hij kortademig is geworden. We zien een zeer dyspnoïsche patiënt, die 12 l/min O2 nodig heeft om een saturatie van 95 procent te bereiken. Bij lichamelijk onderzoek horen we links over de thorax opgeheven ademgeruis. De X-thorax toont het beeld van een pneumothorax links, waarop de longarts een thoraxdrain plaatst. Daarna knapt de man zienderogen op en kan de O2-suppletie worden verlaagd naar 5 l/min.
Enkele uren later – als de man iets heeft gegeten en gedronken – gaat hij klinisch achteruit. Hij ontwikkelt een tachycardie van 120/min en de O2-behoefte loopt weer op. Daarbij ontstaat koorts van 39 graden en wordt uit de thoraxdrain grijsgroen vocht opgezogen. We laten een nieuwe X-thorax maken (*figuur 1*) en een aanvullende CT-thorax (*figuur 2*).

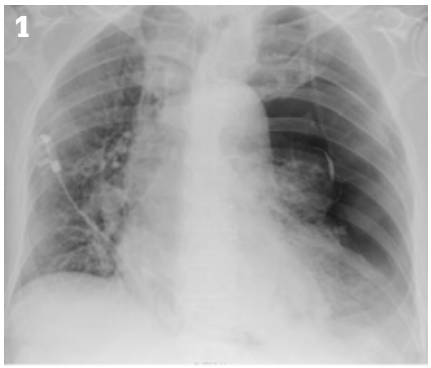

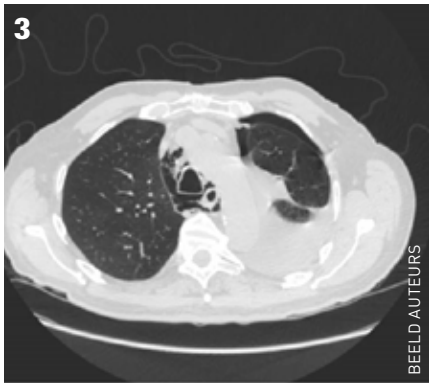

BEELD AUTEURS

De X-thorax toont een persisterende pneumothorax links, met nieuw ontstaan pleuravocht. De aanvullend verrichte CT toont het beeld van een pneumothorax, pneumomediastinum en pneumopericard door een boerhaavesyndroom. Het boerhaavesyndroom is een spontane ruptuur van de oesophagus, als gevolg van een verhoogde intrathoracale druk bij het braken. De klachten bestaan uit retrosternale pijn, dyspneu, tachypneu, koorts en shock na het braken. De mortaliteit is hoog: onbehandeld overlijdt 100 procent van de patiënten, maar door binnen 24 uur chirurgisch in te grijpen overlijdt 25 procent.
Onze patiënt is met spoed overgeplaatst naar het LUMC, waar hij dezelfde avond door de gastro-intestinaal chirurg is geopereerd. Enkele weken later is hij in naar omstandigheden goede conditie ontslagen. ■

contact
m.cloos@lumc.nl
cc: redactie@medischcontact.nl

Heeft u ook een interessante casus voor deze rubriek?
Stuur tekst (max. 300 woorden) en beeld naar redactie@medischcontact.nl.

Als uw casus wordt gepubliceerd, ontvangt u van ons het boek *Canon van de geneeskunde in Nederland*.

Wat ziet u?

Een 28-jarige vrouw is vaginaal bevallen, er is een episiotomie links gezet. De huid werd gesloten, maar enige tijd later krijgt zij pijn bij het litteken. Wat ziet u?

U kunt reageren op medischcontact.nl/watzietu.

Het antwoord vindt u volgende week in Medisch Contact.