Philip Linsen
aios radiologie Albert Schweitzer ziekenhuis

Marcel Kofflard
cardioloog, Albert Schweitzer ziekenhuis

Marc Kock
radioloog, Albert Schweitzer ziekenhuis

Coronair arterie, anders dan gewoon

Een 44-jarige vrouw, met in haar voorgeschiedenis ventriculaire extrasystole, collabeerde spontaan in de tuin. Het toegesnelde ambulancepersoneel constateerde ventrikelfibrilleren waarbij de spontane circulatie herstelde na eenmalige defibrillatie met een automatische externe defibrillator. Op onze SEH besloten we een spoedangiografie te verrichten; die vertoonde geen coronairlijden. Vervolgens werd een CT-aorta thoraco-abdominaal gedaan omdat we dachten aan een retroperitoneale bloeding. De CT toonde een interarterieel/aberrant verloop van de rechter coronairarterie (RCA) met een oorsprong tussen de arteria pulmonalis en de aorta zoals zichtbaar op het CT-beeld. Ter preventie besloten we om een implanteerbare cardioverter defibrillator te plaatsen.
Differentiaaldiagnostisch kan bij een klinische presentatie als deze ook gedacht worden aan een acuut myocardinfarct, hartritmestoornis (bijvoorbeeld door oud myocardinfarct) of cardiomyopathie.
Er zijn verschillende varianten in het verloop van de coronairen met een prevalentie van 0,3-1,0 procent, ook in een asymptomatische patiëntenpopulatie.[1] Het is vooral belangrijk om onderscheid te maken tussen maligne en benigne varianten. Een van de maligne varianten is die waarbij de RCA of de linkerhoofdstam zijn oorsprong vindt in de tegenovergestelde sinus valsalva en daarbij een interarterieel verloop heeft (tussen de aorta ascendens en arteria pulmonalis). De prevalentie hiervan is 0,03-0,17 procent.[1] Bij inspanning kan dilatatie van de aorta ertoe leiden dat de coronairarterie gecomprimeerd wordt, waardoor de perfusie van het myocard afneemt. Dit kan zich uiten als dyspnoe, angina pectoris en soms als acute hartdood.
De hedendaagse multi-slice CT-scanner is sensitiever in het detecteren van coronair anomalieën dan invasieve coronaire angiografie. Hierbij is ook de stralingsdosis van een CT-coronairen aanzienlijk lager.[2] In dit geval is het dus van belang om de CT en invasieve angiografie te combineren. ■

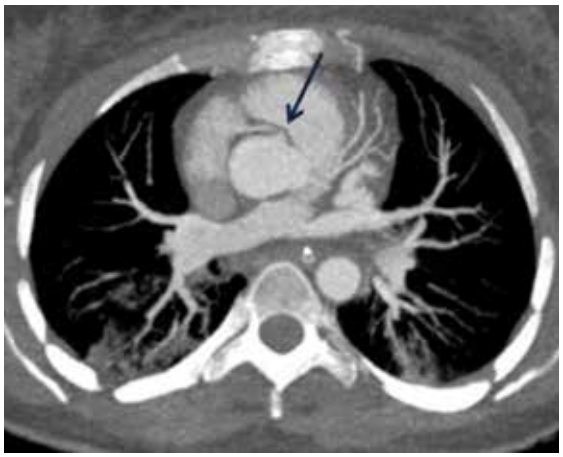

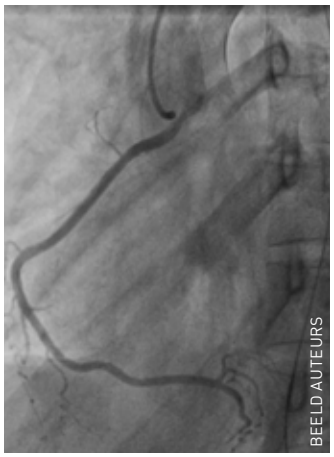

BEELD AUTEURS

contact
p.v.m.linsen@asz.nl
cc: redactie@medischcontact.nl

Heeft u ook een interessante casus voor deze rubriek?
Stuur tekst (max. 300 woorden) en beeld naar redactie@medischcontact.nl.

Als uw casus wordt gepubliceerd, ontvangt u van ons het boek *Canon van de geneeskunde in Nederland*.

Wat ziet u?

Een 49-jarige vrouw met chronische rugklachten heeft uitstralende pijn in haar rechterbeen. Wat ziet u op de MRI?

U kunt reageren op medischcontact.nl/watzietu.

Het antwoord vindt u volgende week in Medisch Contact.