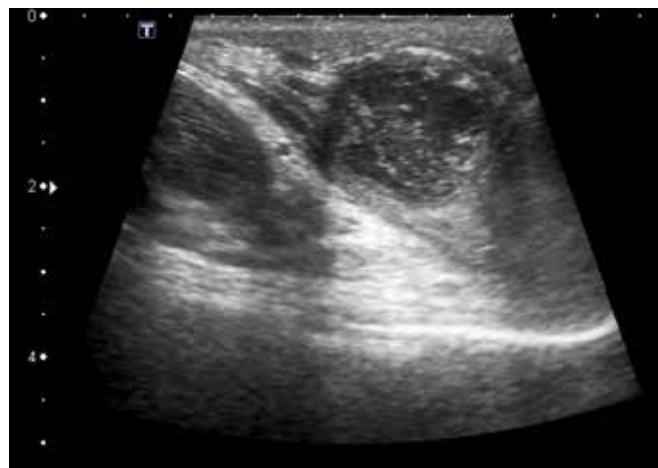
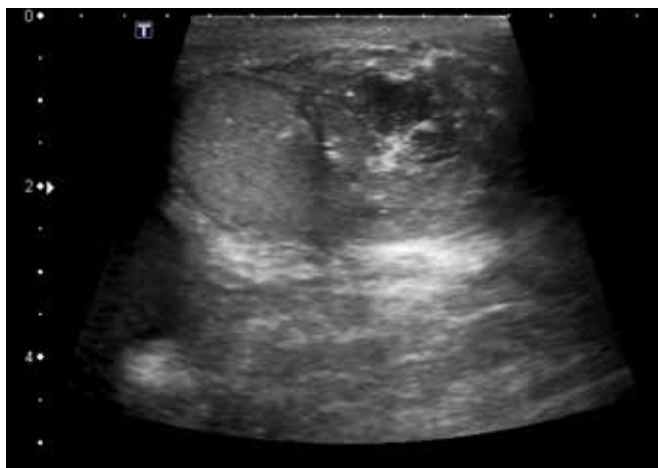

Saskia Weltings
aios urologie, HagaZiekenhuis,
Den Haag

Davy Sudiono
aios radiologie, MC Haaglanden,
Den Haag

Een scrotaal abces



Een inhomogene massa, verdacht voor een abces; de echoarme laesie gaat uit van de epididymis.

Een 27-jarige Indonesische man met blanco voorgeschiedenis werd verwezen naar de polikliniek urologie omdat hij een sinds drie maanden bestaande progressieve zwelling van het scrotum had. Hij had geen koorts, dyspneu, hoest- of mictieklachten. Wel was hij ongeveer 5 kilo afgevallen.

Bij lichamelijk onderzoek werd een niet acuut zieke man zonder koorts gezien. Het scrotum was rood en gezwollen. Beiderzijds werden infiltraten gepalpeerd met enige fluctuatie, verdacht voor abscessen. Palpatie van de testes was niet afwijkend. Ontstekingsparameters waren niet verhoogd.

Een echo van het scrotum liet beiderzijds een inhomogene, echoarme massa zien uitgaande van de epididymis, passend bij abscesvorming. Tevens zagen we een abces in de prostaat. Echografisch waren er geen aanwijzingen voor pathologisch vergrote lymfeklieren.

Het scrotaal abces werd geïncideerd, waarbij pus afliep. De tuberculose PCR-test, ziehl neelsen- en auraminekleuring van de pus waren allemaal positief. Een X-thorax toonde geen afwijkingen.

De internist-infectioloog startte een behandeling met tuberculostatica. Enkele weken later werd groei van *Mycobacterium tuberculosis* aangetoond in de pusweek, zonder afwijkend resistenatiepatroon.

De diagnose luidde scrotaal abscessen op basis van urogenitale tuberculose. Urogenitale tuberculose komt voor bij ongeveer 30 procent van de extrapulmonale manifestaties van tuberculose. Bij mannen presenteert het zich in de meeste gevallen met dysurie, hematurie, epididymo-orchitis, prostatitis en fistelvorming.

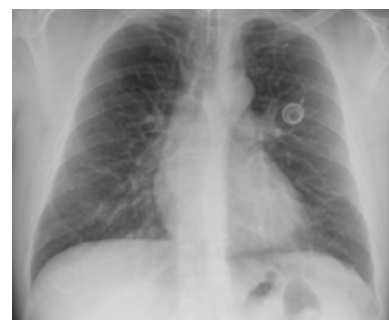De man verbeterde klinisch; echografische controle na drie maanden toonde een epididymis rechts zonder abces, evenals een normale prostaat. Linkszijdig was er een evidente afname van het abces zichtbaar. ■

contact
saskiaweltings@gmail.com
cc: redactie@medischcontact.nl

Heeft u ook een interessante casus voor deze rubriek?

Stuur tekst (max. 300 woorden) en beeld naar redactie@medischcontact.nl.

Wat ziet u?



Een 39-jarige man heeft sinds twee jaar een Port-a-Cath katheter bij behandeling voor een klein cellig longcarcinoom. Wat ziet u op de controlefoto?

U kunt reageren op medischcontact.nl/watzietu.



Het antwoord vindt u volgende week in Medisch Contact.