

**drs. Timme van Vuuren**  
ten tijde van de casus: anio  
heelkunde, Elkerliek ziekenhuis,  
Helmond

**drs. Marc Guijt**  
traumachirurg, Elkerliek  
ziekenhuis, Helmond

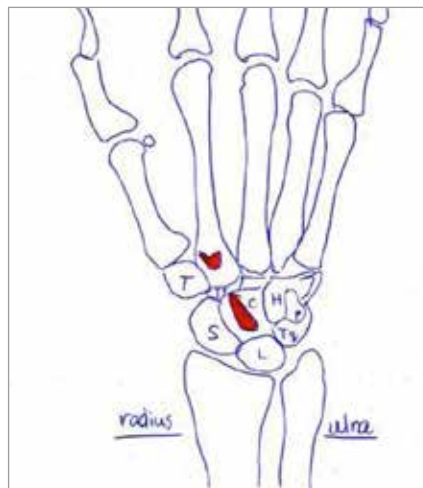
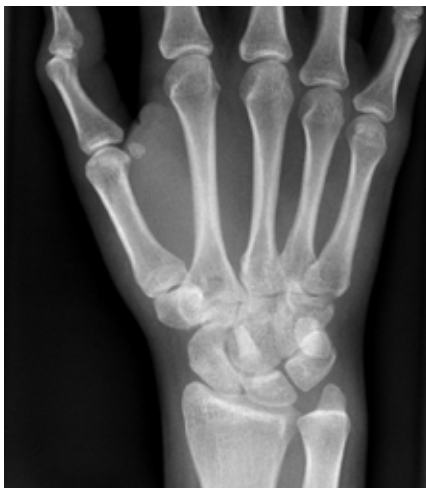**drs. Jan Bernhard Sintenie**  
traumachirurg, Elkerliek  
ziekenhuis, Helmond

# Gebeten door een hond

**E**en 26-jarige vrouw werd door de huisarts na een hondenbeet verwezen naar de afdeling Spoedeisende Hulp. Haar rechteronderarm laat distaal drie kleine, oppervlakkige scheurwondjes zien. Zij klaagt over pijn in haar hand met name bij de pols. Hier is een zwelling te zien. De

corpus alienum een hondentand is. De vrouw wordt opgenomen met Augmentin intraveneus en nuchter gehouden voor een operatieve ingreep. Om de afwijking van MC II nader te differentiëren wordt nog een CT-scan gemaakt. Deze laat zien dat er een gat in de basis van MC II zit, waarschijnlijk ten gevolge van een

doorslag van het corpus alienum. De vrouw wordt aangemeld voor een spoedoperatie ter exploratie. Peroperatief wordt er inderdaad een hondentand verwijderd en diep in de basis van MC II zien we een gat van 1 cm. De bijtonden worden geëxcideerd en het gat wordt gecuretteerd. Er worden gentamicinekraaltjes achtergelaten in het botdefect. De huid wordt over golf-drainages gesloten en Augmentin wordt nog korte tijd gecontinueerd. Het postoperatief beloop is voorspoedig en ongecompliceerd. ■



**contact**  
timmevanvuuren@gmail.com  
cc: redactie@medischcontact.nl

**Heeft u ook een interessante casus voor deze rubriek?**

Stuur tekst (max. 300 woorden) en beeld naar redactie@medischcontact.nl.

functie van haar hand is antalgisch beperkt. Flexie en extensie zijn mogelijk in alle vingers en de pols. De hand is neuro-vasculair intact.

Vanwege asdrupijn in het verloop van de tweede straal en drukpijn over het os capitatum en os lunatum wordt een röntgenfoto gemaakt.

Deze laat een benige afwijking – mogelijk een corpus alienum – zien op de plaats van de pijnlijke plek en een afwijking aan middenhandsbeentje II (MC II). Bij navraag geeft patiënte aan een ‘knak’ gehoord te hebben maar ze kan niet aangeven of de hond mogelijk een tand miste. Er wordt van uitgegaan dat het

## Wat ziet u?

### Splinter?

In een Ghanees ziekenhuis zien artsen een 12-jarige jongen, bekend met sikkelcelanemie, bij wie een botfragment uit de linkerbovenarm steekt. Er is geen sprake van een recent trauma. Wat ziet u?

U kunt reageren op [medischcontact.nl/watzieta](http://medischcontact.nl/watzieta).

Het antwoord vindt u volgende week in Medisch Contact.

