

Peuter met vaginale afscheiding

Stefan Clermonts,
coassistent

Huy Ngo,
gynaecoloog

Elkerliek ziekenhuis, Helmond

Correspondentieadres:
s.clermonts@student.
maastrichtuniversity.nl
c.c.: redactie@medischcontact.nl

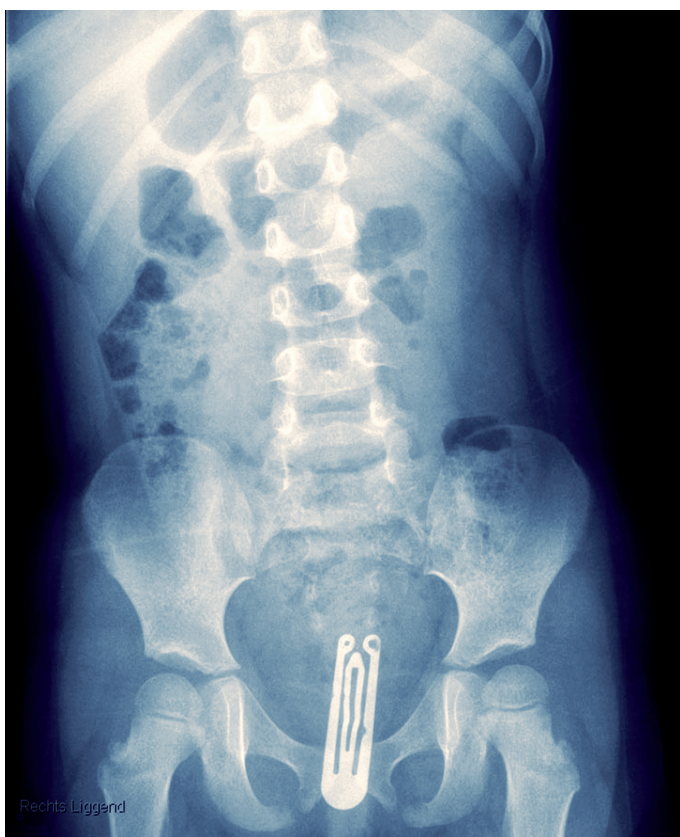
beeld: auteurs

Een 3-jarig meisje wordt verwezen naar de afdeling Gynaecologie wegens sedert 6 maanden bestaande klachten van lucide, niet-riekende vaginale afscheiding. De door de huisarts afgenomen vaginale kweken leverden geen bijzonderheden op.

Op moment van presenteren voelt het meisje zich sinds een dag niet lekker in combinatie met koorts en afgenomen eetlust. Op grond van een onduidelijk klinisch beeld wordt er een conventionele buikoverzichtsfoto gemaakt, waarop een corpus alienum in de vagina te zien is. Vanwege de jonge leeftijd van de patiënte wordt verder onderzoek onder narcose uitge-

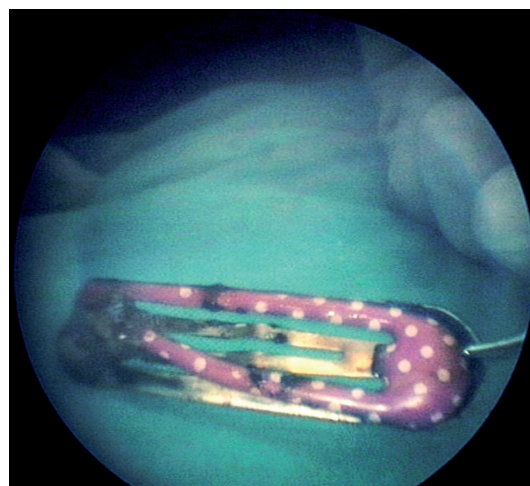
voerd. Dit toont normaal ogende genitalia externa. Bij hysteroscopie met lage flow wordt het corpus alienum gezien en verwijderd. Het blijkt een haarclipje te zijn. In de vagina zijn verder geen bijzonderheden of beschadigingen zichtbaar.

Corpora aliena komen veel voor bij jonge kinderen. Het gaat hierbij meestal om gevolgen van experimenteren. Kleine voorwerpen komen meestal terecht in oren of neus. Bij jonge kinderen met klachten van onbegrepen vaginale afscheiding dient een corpus alienum in de vagina overwogen te worden.



Op de buikoverzichtfoto van het 3-jarige meisje is een corpus alienum in de vagina te zien.

Het haarclipje na verwijdering.



Wilt u vast meedenken over de casus van volgende week?
Kijk dan op www.medischcontact.nl/wat_ziet_u.

Heeft u ook een interessante casus voor deze rubriek? Stuur tekst (max. 300 woorden) en beeld naar redactie@medischcontact.nl.